

Diese innerklinische Leitlinie stellt eine knappe übersichtliche Darstellung der Therapiestrategien im LTZ Nürnberg dar. Er ist nicht als alleinige Entscheidungsgrundlage geeignet. Im Detail wird auf die S3-Leitlinie Lungenkarzinom verwiesen.

### **1. Diagnostik:**

Prinzipiell folgt der diagnostische Algorithmus des Lungenkarzinoms stets einigen Kardinalfragen die i.d. R. in der angegebenen Abfolge den Umfang der individuellen diagnostischen und therapeutischen Strategie bestimmen:

1. Liegt ein maligner Tumor vor ? (Histologie des Primärtumors)
2. Liegen Fernmetastasen vor
3. Falls M0: ist der Tumor technisch UND funktionell operabel ?
4. Falls operabel: Liegt ein mediastinaler Lymphknotenbefall vor ?

Oberstes Prinzip: dem Patienten wird nur die Diagnostik zugemutet, die für eine sichere Therapieplanung erforderlich ist..So macht z.B. der Nachweis eines M1-Stadiums, z.B, Knochenmetastasen bei gesichertem Lungenkarzinom im Regelfall weitere Staginguntersuchungen überflüssig!

Eine histologische Klärung ist vor jeder therapeutischen Maßnahme anzustreben!

### **Basis**

- Anamnese und Körperliche Untersuchung
- Labor
- EKG
- Röntgen Thorax in 2 Ebenen
- Lungenfunktion inklusive Body und DLCO, Blutgasanalyse
- CT-Thorax mit KM, einschl. Nebennierenregion
- PET-CT Thorax (Standardverfahren zur prätherapeutischen Diagnostik der N und M-Situation bei kurativen Therapieoptionen)
  
- Sonografie des Abdomens
- Bronchoskopie

## Innerklinische Leitlinie Lungenkarzinom (NSCLC/SCLC) und Pleuramesotheliom Management ISO 9001-2015 Lungentumorzentrum

- Biopsische Verfahren:
  - flexibel: Zange, Bürste, Lavage, Nadelbiopsie (Wang)
    - starr in Vollnarkose: transbronchiale Biopsie, Nadelbiopsie (Schießle), transbronchiale Nadelaspiration (TBNA) unter EBUS-Kontrolle.
- **ggf.:** Transthorakale Punktion (sonographisch oder CT-gesteuert)

### **Fakultativ:**

- Tuberkulin-Hauttest + Quantiferon TB GOLD (bei DD Tbc.)
- NMR-Schädel
  - bei neurologischen Beschwerden
  - im Stadium UICC I bis III vor geplantem kurativem Eingriff
- NMR-Thorax
  - bei Pancoast-Situation
  - falls CT-Thorax mit KM nicht möglich oder bei klinischen Prüfungen (wenn benötigt)
- Knochenszinti
  - bei Beschwerden
  - im Stadium I-III vor geplantem kurativem Eingriff (falls kein PET/CT möglich)
- EBUS, EUS
- Mediastinoskopie
- Thorakoskopie (z.B. diagnostisch bei negativer interventioneller Histologie, vermuteter mediastinaler Lymphknotenbefall der Stationen 3,5,6,8 oder V.a. Pleuracarcinose)
- Erweiterte präoperative Funktionsdiagnostik: Ergospirometrie, 6 Min-Gehtest
- Beckenstanze (bei SCLC-LD und therapeutischer Konsequenz - Therapie wie LD)
- Transthorakale Echokardiographie
- Pleurasonographie
- Laparoskopie (z.B. Aszites bei Pleuramesotheliom)
- HNO Befund

### **Mediastinales Staging bei technisch und funktional operablem Lungenkarzinom**

Rationale: N2 Befall (Stadium III) ist ein heute abgesicherter negativer Prognoseparameter mit 5-JÜL von < 20 % bei alleiniger operativer Therapie. Studien aus den letzten Jahren zeigen, daß bei histologisch gesichertem mediastinalem Lymphknotenbefall eine relevante Prognoseverbesserung durch multimodale Therapie unter Einschluß der Resektion erreicht werden kann.

In unserem Zentrum führen wir als Standard bei prätherapeutisch gesichertem N2-Stadium eine neoadjuvante simultane Radiochemotherapie (45/50 Gy, Cis/Eto) oder Chemotherapie durch, am Ende der Strahlentherapie wird interdisziplinär über die Fortsetzung der Therapie (Vervollständigung zur definitiven bzw. Einleitung einer definitiven RCT oder OP) entschieden, nach Abschluß der Strahlentherapie und nichtinvasivem Restaging wird bei PR oder CR die Resektion nach einer Karenzzeit von 6 Wochen geplant.

### **Durchführung des Stagings:**

Basisdiagnostik: PET-CT

- bei positivem/ unsicherem PET-Befund :EBUS (EUS, VATS fakultativ)
- Bei negativem EBUS: Mediastinoskopie , fakultativ VATS

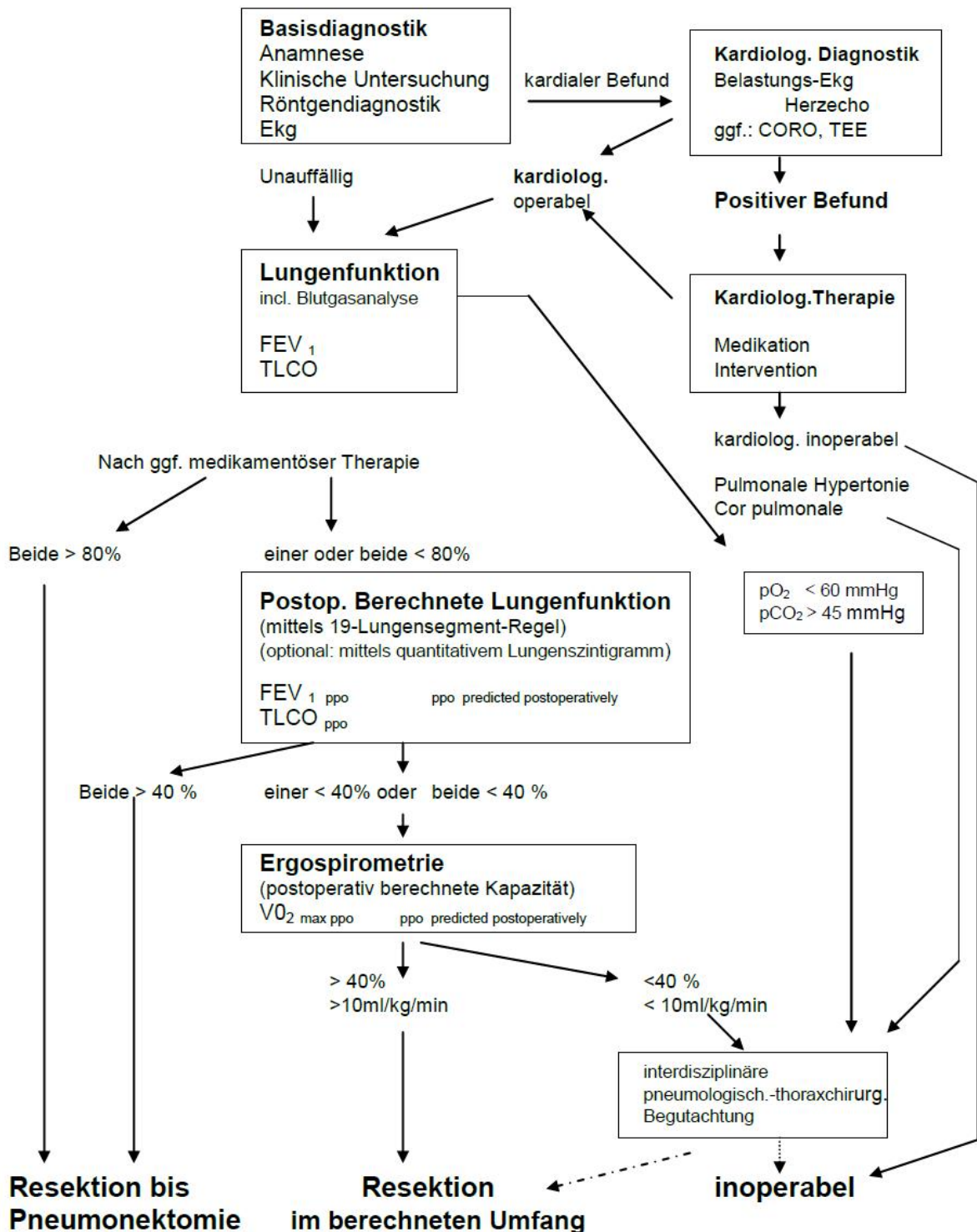
...

-In folgenden Fällen regelhaft invasives Staging

- Pancoasttumor
- zentraler Tumor, fragliche Resektabilität
- Suspektes CT (große Lymphome, kleine LK-konglomerate)

## 2. Präoperative Funktionsdiagnostik bei lungenresezierenden Eingriffen.

Interdisziplinäres Pneumologisch-Thoraxchirurgisches Konzept Klinikum Nbg.



## 3. Stadieneinteilung und UICC-Klassifikation

### 3.1. Kurzfassung TNM 2017

Stadiengruppierung	
TX	Positive Zytologie
T1	<u>T1a &lt; 1cm</u> <u>T1b 1 - 2 cm</u> T1c 2cm - 3cm
T2	T2a 3 – 4cm T2b 4 – 5cm Hauptbronchus, Invasion von viszeraler Pleura, Atelektase
T3	5-7cm Brustwand, Zwerchfell, Perikard, mediastinale Pleura, getrennte Tumorherde im selben Lappen
T4	>7cm Mediastinum, Herz, große Gefäße, Carina, Trachea, Oesophagus, Wirbelkörper, Zwerchfell, getrennte Tumorherde in einem anderen ipsilateralen Lappen
N1	Ipsilaterale peribronchiale/hiläre Lymphknoten
N2	Ipsilaterale mediastinale/subcarinale Lymphknoten
N3	Kontralaterale mediastinale, hiläre, ipsi- oder kontralaterale Skalenus- oder supraclaviculäre Lymphknoten
M1	M1a Tumorherde kontralaterale Lunge, maligner Pleura-Perikarderguss M1b singuläre extrathorakale Metastase M1c multiple extrathorakale Metastasen

### 3.2. Stadiengruppierung der UICC 2017

**Innerklinische Leitlinie Lungenkarzinom (NSCLC/SCLC) und Pleuramesotheliom  
Management ISO 9001-2015 Lungentumorzentrum**

Okkultes Karzinom	TX	N0	M0
Stadium 0	Tis	N0	M0
Stadium IA 1	T1a	N0	M0
Stadium IA 2	T1b	N0	M0
Stadium IA 3	T1c	N0	M0
Stadium IB	T2a	N0	M0
Stadium IIA	T2b	N0	M0
Stadium IIB	T1a,b,c	N1	M0
	T2a,b	N1	M0
	T3	N0	M0
Stadium IIIA	T1a,b,c	N2	M0
	T2a,b	N2	M0
	T3	N1	M0
	T4	N0	M0
	T4	N1	M0
Stadium IIIB	T1a,b,c	N3	M0
	T2a,b	N3	M0
	T3	N2	M0
	T4	N2	M0
Stadium IIIC	T3	N3	M0
	T4	N3	M0
Stadium IVA	jedes T	jedes N	M1a,b
Stadium IVB	jedes T	jedes N	M1c

**3.3. Kurzfassung TNM 2010**

Stadiengruppierung	
TX	Positive Zytologie
T1	T1a < 2 cm, T1b > 2cm und < 3cm
T2	T2a > 3 cm und < 5cm, T2b >5cm und < 7cm, zusätzlich Hauptbronchusbefall $\geq$ 2 cm von der Carina, Invasion von viszeraler Pleura, partielle Atelektase
T3	T3 > 7cm, getrennte Tumorherde im selben Lappen, Brustwand, Zwerchfell, Perikard (Äußere Schicht), mediastinale Pleura, Hauptbronchusbefall < 2 cm von der Carina, totale Atelektase
T4	Mediastinum: mediastinales Weichgewebe, Perikard (Innere Schicht), Herz, große Gefäße, Carina, Trachea, Oesophagus, Wirbelkörper, Herd in einem anderen aber ipsilateralen Lappen
N1	Ipsilaterale peribronchiale/hiläre Lymphknoten
N2	Ipsilaterale mediastinale/subcarinale Lymphknoten
N3	Kontralaterale mediastinale, hiläre, ipsi- oder kontralaterale Skalenus- oder supraklavikuläre Lymphknoten
M1a	Tumorherde kontralaterale Lunge, maligner Pleura oder Perikarderguss
M1b	Fernmetastasen

### **3.4. Stadiengruppierung der UICC 2010**

**Innerklinische Leitlinie Lungenkarzinom (NSCLC/SCLC) und Pleuramesotheliom  
Management ISO 9001-2015 Lungentumorzentrum**

Okkultes Karzinom	TX	N0	M0
Stadium 0	Tis	N0	M0
Stadium IA	T1 a,b	N0	M0
Stadium IB	T2 a	N0	M0
Stadium IIA	T1 a,b	N1	M0
	T2a	N1	M0
	T2b	N0	M0
Stadium IIB	T2 b	N1	M0
	T3	N0	M0
Stadium IIIA	T1	N2	M0
	T2	N2	M0
	T3	N1, N2	M0
	T4	N0, N1	M0
Stadium IIIB	T4	N2,N3	M0
	jedes T	N3	M0
Stadium IV	jedes T	jedes N	M1a,b

**3.5. Klassifikation von Untergruppen des Stadiums IIIA (N2) (nach Robinson et al.)**



<b>Untergruppe</b>	<b>Beschreibung</b>
III A <sub>1</sub>	Inzidenteller Nachweis von mediastinalen Lymphknotenmetastasen in einer Lymphknotenstation bei der postoperativen histologischen Untersuchung des Resektats
III A <sub>2</sub>	Intraoperativer Nachweis von Lymphknotenmetastasen in einer Lymphknotenstation
III A <sub>3</sub>	Präoperativer Nachweis von Lymphknotenmetastasen in einer oder mehreren Lymphknotenstationen durch Staging mittels Mediastinoskopie, Feinnadelbiopsie oder PET
III A <sub>4</sub>	Bulky“ (ausgedehnte) oder fixierte N2-Metastasen oder Metastasen in mehreren Lymphknotenstationen (mediastinale Lymphknoten >2-3 cm mit extrakapsulärer Infiltration; Befall mehrerer N2-Lymphknotenpositionen; Gruppen multipler befallener kleinerer (1-2 cm) Lymphknoten

### 3.6. Stadieneinteilung des SCLC nach der VALG

Limited Disease (LD)	auf einen Hemithorax begrenzt, mit und ohne ipsi- oder kontralaterale mediastinale oder supraclaviculäre Lymphknoten, mit und ohne Pleuraerguss
Extensive Disease (ED)	jede Erkrankungsausdehnung über das Stadium Limited Disease hinaus

### 3.7. Marburger Klassifikation des SCLC

Very Limited Disease (VLD)	Primärtumor von Lungengewebe oder visceraler Pleura umgeben mit maximal partieller Atelektase; Kleiner Winkelerguß ohne maligne Zellen; Lymphknotenbefall hilär ipsilateral
Limited Disease (LD)	Primärtumor mit Thoraxwand-, mediastinaler Pleura-, oder Zwerchfellinfiltration; Lymphknotenbefall mediastinal ipsi- oder kontralateral sowie kontralateral hilär
Extensive Disease I (ED I)	Primärtumor mit Herz-, Speiseröhren- oder Wirbelsäuleninfiltration; Maligner Perikarderguss; Maligner Pleuraerguss; Recurrens-, Phrenicusparese; Vena Cava Superior Syndrom; Lymphknotenbefall supraclaviculär ipsi- oder kontralateral
Extensive Disease II a (ED II a)	Hämatogene Fernmetastasen in einem Organ, einschließlich kontralateraler Lungenbefall
Extensive Disease II b (ED II b)	Hämatogene Fernmetastasierung in mehr als einem Organ

### 3.8. TNM-Klassifikation des malignen Pleuramesothelioms (nach Rusch 1996)

T 1a	Ipsilaterale parietale Pleura ± Mediastinum ± Pleura diaphragmatika
T 1b	1a + viszerale Pleura
T 2	Invasion der ipsilateralen Lunge ± Diaphragma
T 3	Lokal fortgeschritten, aber <i>potentiell resektabel</i> (Invasion von Muskeln und Knochen, Brustwand, mediastinales Fettgewebe)
T 4	Lokal fortgeschritten, <i>nicht resektabel</i>
N 1	Ipsilateral bronchopulmonal / hiläre Lymphknotenbeteiligung
N 2	Ipsilateral mediastinale Lymphknotenbeteiligung
N 3	Kontralaterale / supraclaviculäre Lymphknotenbeteiligung
M 0	Keine Fernmetastasen
M 1	Fernmetastasen

### 3.9. UICC-Stadien (malignes Pleuramesotheliom)

Stadium I: T1 N0 M0

Stadium II: T2 N0 M0

Stadium III: jedes T3 M0  
jedes N1, M0; jedes N2, M0

Stadium IV: jedes T4; jedes N3, M1

#### 4. Stadienadaptierte Therapieempfehlungen (Standards der zytostatischen Systemtherapie siehe Anhang)

##### 4.1. NSCLC (inkl. neuroendokrine Karzinome, Karzinoid)

###### 4.1.1. Stadium I A-1,2,3 und I B (T2aN0)

funktionell Operabel: Operation (anatomische, möglichst parenchymerhaltende Resektion mit systematischer interlobärer, hilärer und mediastinaler Lymphdissektion)

funktionell nicht operabel oder OP-Ablehnung: Radiotherapie in kurativer Intention

Leitliniengerechte Nachsorge.

###### 4.1.2. Stadium II A (T2bN0) und II B (T1/2 N1)

funktionell Operabel: Operation (anatomische, möglichst parenchymerhaltende Resektion mit systematischer interlobärer, hilärer und mediastinaler Lymphdissektion)

Adjuvante Chemotherapie mit einer Kombination aus Cisplatin und Vinorelbine.

Funktionell nicht operabel oder OP-Ablehnung: Radiotherapie in kurativer Intention.

###### 4.1.3. Stadium II B (T3 N0)

Zu unterscheiden ist nach

T3 (laterale Brustwand, diaphragmal): Operation (anatomische möglichst parenchymerhaltende Resektion mit En-bloc Resektion der Thoraxwand/Zwerchfell, mit systematischer interlobärer, hilärer und mediastinaler Lymphdissektion)

T3 (intrabronchial/mediastinal): nach interdisziplinärer Begutachtung: primäre Operation oder

Induktionsradiochemotherapie (bis 40/45 Gy) danach  
erneutes Staging,  
Entscheid über Therapiefortsetzung (OP oder RCT)

T3 (2 Herde im selben Lungenlappen): die Therapie richtet sich nach Lage und Größe des  
Primärtumors  
(peripher/zentral/intrabronchial/PANCOAST)

T3 (Sulcus superior, PANCOAST-Tumor): neoadjuvante Radiochemotherapie

Bei präoperativer zentraler T3 Situation (intrabronchial/mediastinal) sollte generell eine  
invasive Abklärung der N2-Lymphknoten angestrebt werden (Transbronchiale  
Nadelaspirationsbiopsie (EBUS), Mediastinoskopie)

Postoperative Radiotherapie nur bei: R1 oder R2-Resektionen (sofern Option einer  
Nachresektion ausgeschlossen ist)

Funktionell nicht operabel oder OP-Ablehnung: Radiochemotherapie in kurativer Intention

Adjuvante Chemotherapie mit einer Kombination aus Cisplatin und Vinorelbine. Bei Nicht  
Plattenepithelkarzinomen auch Cisplatin und Pemetrexed

#### **4.1.4. Stadium III A/B**

##### **T1-4 N2 ( ipsilaterale mediastinale Lymphknoten)**

Befall einer oder mehrerer Lymphknotenstationen: Robinson III -A3, IIIB (T3/4 N2):

Bei funktioneller Operabilität Induktionsradiochemotherapie (40-45 Gy) oder

Induktionschemotherapie danach

Restaging

- bei fehlender Progression/ dokumentierter Regression und gegebener  
funktioneller Operabilität: Operation (anatomische, möglichst  
parenchymerhaltende Resektion mit systematischer interlobärer, hilärer und  
mediastinaler Lymphdissektion)
- Bei Progress: Fortführung bzw. Einleitung der Radiochemotherapie

Bei Befall eines solitären Lymphknotens kann auch die primäre Operation mit anschließender  
adjuvanter sequentieller Chemotherapie oder Radiochemotherapie erwogen werden.

Bei bulky disease und/oder Multi-Levelbefall (Robinson IIIA-4, IIIB):

definitive Radiochemotherapie

bei PDL1  $\geq$  1% adjuvante Immuntherapie mit Darvulumab

#### **T4 (2 Herde in verschiedenen Lungenlappen ipsilateral) N0/1:**

Bei guter allgemeiner und kardiopulmonaler Operabilität, fehlenden Hinweisen auf N2/3 Situation bzw. zentrale T3 Situation, sollte nach interdisziplinärer Begutachtung ein primär chirurgisches Vorgehen (anatomische, möglichst parenchym sparende Resektion mit systematischer interlobärer, hilärer und mediastinaler Lymphdissektion) erwogen werden. Anschließend sollte nach kurativer Resektion im Einzelfall die adjuvante Chemotherapie (Kombination aus Cisplatin und Vinorelbin) diskutiert werden.

#### **T4 ( Infiltration Mediastinum, Karina, Trachea, große Gefäße, Wirbelkörper) N0/1:**

In ausgewählten Fällen (T4 mit kleiner Infiltrationsfläche in Nachbarorgane V.cava, Aorta, umschriebener Befall der Bifurkation, pulmonalvenösen Einstrombahn, Perikard und Wirbelsäule und allgemein und kardiopulmonal guter Operabilität sowie vorhandenem Therapiewunsch sollte ein primär chirurgisches Vorgehen oder eine neoadjuvantes Therapiekonzept nach interdisziplinärer Begutachtung erwogen werden.

postoperativ: bei Bestätigung des Status N2 oder N3 oder R1/2 Situation: adjuvante Chemo- oder Radiochemotherapie

Funktionell nicht operabel oder OP-Ablehnung: Radiochemotherapie in kurativer Intention

#### **4.1.5. Stadium IIIB (T1/2N3), IIIC(T3/4N3):**

In der Regel keine kurative chirurgische Therapie möglich.

Bei gutem Allgemeinzustand definitive Radiochemotherapie.

bei PDL1  $\geq$  1% adjuvante Immuntherapie mit Darvulumab

Alternativ alleinige Strahlentherapie oder pall. Chemotherapie.

#### **4.1.6. Stadium IV:**

Die Therapie ist (mit Ausnahme sehr seltener Fälle mit Solitärmetastasen) palliativ. Die

Therapieziele müssen mit dem Patienten individuell festgelegt werden. Die therapeutischen

Behandlungskonzepte im Stadium IV zielen neben der Verlängerung des Überlebens vor allem auf eine optimale Symptomkontrolle sowie Verbesserung oder Erhalt der Lebensqualität.

In seltenen Fällen (z.B.:Erstsymptom und –therapie: solitäre Hirnmetastase; solitäre Nebennierenmetastase) ist ein potentiell kuratives multimodales Konzept mit radikaler Resektion des Primärtumors zu erwägen. Hierzu muß vorliegen:

- Gute bis hervorragende funktionale Operabilität
- Sichere lokale Resektabilität, sicherer Ausschluss weiterer Metastasen
- Individuelle Entscheidung im LTB.

Als palliative Behandlungsmöglichkeiten stehen z.B. zur Verfügung:

- palliative Chemotherapie
- palliative „targeted“ Therapie
- palliative Immuntherapie
- palliative Radiotherapie (Metastasen)
- palliative Resektion (bei eingeschmolzenem Tumor, Blutung)
- bronchologische Interventionen
- Pleurodeseverfahren
- Schmerztherapie

Die möglichen Nebenwirkungen der Therapie müssen gegen den erwarteten Nutzen der Therapie individuell abgewogen werden.

**Der aktuelle Therapie-Algorithmus NSCLC im Stadium IV ist in Abb.1 skizziert.**

Chemotherapie: Standardtherapie in unserer Klinik ist eine Platin-haltige Kombination mit Pemetrexed und Pembrolizumab bei nicht-Plattenepithelkarzinomen, alternativ eine Kombination von Carboplatin/Paclitaxel/Bevacizumab/Atezolizumab insbesondere bei Patienten mit EGFR Mutationen und Lebermetastasen. Bei Plattenepithelkarzinomen in eine Kombination von Carboplatin/Nab-Paclitaxel/Pembrolizumab Standard.

Alternativ können bei Kontraindikation auch andere Kombinationstherapien erfolgen.

Patienten im schlechten AZ wird eine Monotherapie (Platin-frei) bevorzugt.

Eine Immuntherapie mit Pembrolizumab, Atezolizumab (alternativ IC Score > 10) und Cemiplimab bei einer PD-L1 Expression > 50% ist bei nicht-kleinzelligen Lungenkarzinomen ohne zusätzliche Chemotherapie möglich.

Bei Patienten mit einer aktivierenden Mutation des EGF-Rezeptors wird eine Erstlinientherapie mit Osimertinib bevorzugt, Alternativen bestehen mit Afatinib, Erlotinib oder Gefitinib.

Bei Patienten mit einer EML-4 ALK Translokation sollte eine Erstlinientherapie mit Alectinib oder Brigatinib durchgeführt werden.

Pat. mit einer RET Fusion sollte Selpercatinib als Zweitlinientherapie verwendet werden.

Nach abgeschlossener Erstlinientherapie und fehlender Progression der Tumorkrankheit bestehen folgende Behandlungsoptionen:

1. Eine Erhaltungstherapie ist Bestandteil, der oben erwähnten Standardtherapie
2. Sollte der Patient nicht für eine Erhaltungstherapie in Frage kommen gelten folgende Empfehlungen:
  - a. Insbesondere bei Patienten mit „stable disease“ engmaschige Nachsorge in Intervallen von 6-8 Wochen um einen Tumorprogress oder klinische Verschlechterung rechtzeitig zu erkennen und eine Second-line Therapie einzuleiten
  - b. Insbesondere bei Patienten mit einem guten Ansprechen auf eine First-line Therapie Therapiepause und regelmäßige Nachsorgen in Intervallen von 3 Monaten. Einleitung einer Second-line Therapie bei Progress der Tumorerkrankung.

Bei Versagen der First-line-Therapie oder bei refraktärer Tumorkrankheit sollte die Indikation zu einer Second-line-Therapie geprüft werden.

Aktuell zugelassene Substanzen in der Second-line und Third-line Therapie sind: Docetaxel, Pemetrexed (bei Nicht-Plattenepithel Karzinome), Gefitinib (bei aktivierender EGF-R Mutation) und Erlotinib (auch bei wild Typ EGF-R), Nivolumab (Zweitlinientherapie unabhängig vom PD-L1 Status), Pembrolizumab (Erstlinientherapie bei PD-L1 > 50%, Zweitlinientherapie PD-L1 > 1%), Atezolizumab (Zweitlinientherapie unabhängig vom PD-L1 Status), die Kombination mit Docetaxel Ramucirumab und Nintedanib, Ceritinib oder Alectinib, Brigatinib (Progress unter Crizotinib), Osimertinib (Progress unter EGFR TKI und Nachweis einer T790M Mutation), Afatinib (Plattenepithelkarzinom).



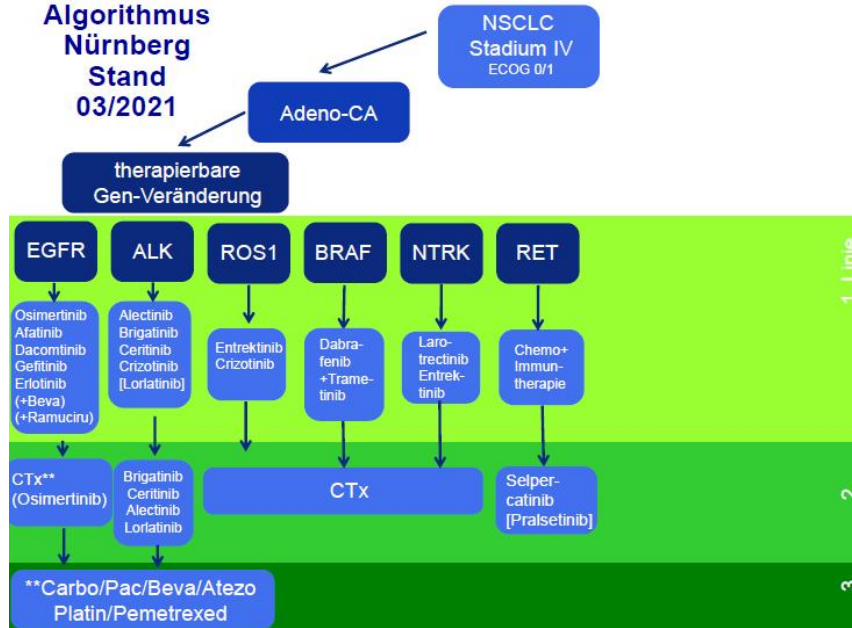
Überprüfung der aktivierenden EGF-R; BRAF Mutation und EML-4 ALK, ROS-1 Translokation bei Patienten mit einem Adenokarzinom oder Adenosquamosen Karzinom UICC IIIB, IV. Erweiterte Analyse durch NGS über die Pathologie möglich.

Die Patienten sollten eine optimale Supportivtherapie erhalten. Zu achten ist insbesondere auf eine Optimierung der pulmonalen Situation (COPD Therapie, ggf. O2 Therapie), sowie der Ernährungstherapie (hochkalorische Zusatzernährung, enterale Ernährung über PEG, parenterale Ernährung über Port-Katheter). Die Ursache von Schmerzen muss sofort diagnostiziert und unverzüglich eine optimale Schmerztherapie gemäß der WHO Richtlinien eingeleitet werden.

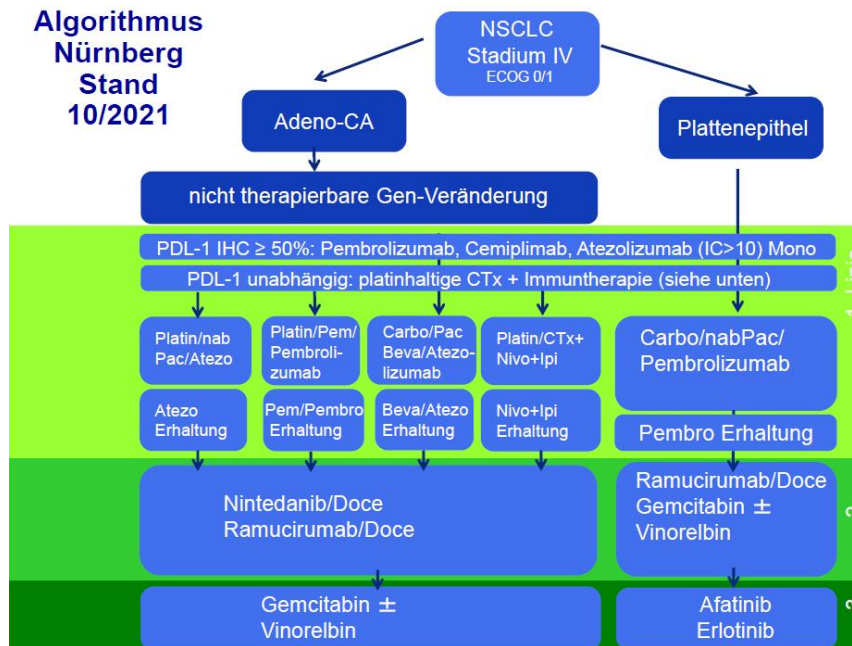
### **Abb.1 Therapie-Algorithmus Lungenkarzinome Stadium IV**

Innerklinische Leitlinie Lungenkarzinom (NSCLC/SCLC) und Pleuramesotheliom  
Management ISO 9001-2015 Lungentumorzentrum

Algorithmus  
Nürnberg  
Stand  
03/2021



Algorithmus  
Nürnberg  
Stand  
10/2021



#### **4.1.7. Lokalrezidiv nach operativer Primärtherapie**

Abhängig vom Zeitfenster nach Primärtherapie, Allgemeinzustand, Lokalbefund und therapeutischen Möglichkeiten angepasste Diagnostik.

Eine chirurgische Therapie eines Tumorrezidivs unter kurativer Zielsetzung ist in Ausnahmen möglich.

Bei gutem Allgemeinzustand definitive Radiochemotherapie.

Alternativ alleinige Strahlentherapie.

#### **4.1.8 Systemisches Rezidiv nach operativer Primärtherapie**

Diagnostik orientiert an den Symptomen und um eine sichere Therapie zu gewährleisten.

Einleitung einer palliativen systemischen Erstlinientherapie (siehe Kapitel 4.1.6)

## **Bronchopulmonale Karzinoide**

Diese werden aufgrund histologischer Parameter in typische und atypische Karzinoide differenziert.

Analog zu den nichtkleinzelligen Karzinomen sollte ein präoperatives Staging erfolgen. Bei gesichertem typischen Karzinoid kann auf eine präoperative PET-CT verzichtet werden.

Anzustreben ist eine kurative operative Sanierung mit Lymphknotendisektion, insbesondere nach bronchoskopischer Akutintervention / histologischer Sicherung. Insbesondere atypische Karzinoide metastasieren lymphogen und hämatogen.

Eine adjuvante Chemotherapie nach kurativer Resektion ist umstritten; ausreichende Daten liegen nicht vor. Bei atypischen Karzinoiden, Lymphknotenbeteiligung, hervorragendem AZ und besonderem Therapiewunsch kann eine adjuvante Chemotherapie (Kombinationstherapie mit Cisplatin und Etoposid) als Einzelfallentscheidung diskutiert werden.

Bei Fernmetasen in der Leber und Karzinoidsyndrom sollte eine palliative Therapie mit Somatostatinanaloga ( Octreotid) eingeleitet werden. Desweiteren sind lokal ablative Maßnahmen (Radiofrequenzablation, Thermotherapie) zu prüfen.

Eine palliative systemische Therapie kann mit Everolimus oder einer Kombinationschemotherapie (Cisplatin und Etoposid oder Streptozotocin und Doxorubicin) durchgeführt werden.

## 4.2. SCLC

### 4.2.1 First line Therapie

#### 4.2.1.1 Very limited disease, TNM Stadium T1/2N0/1M0:

##### Funktionell operabel:

Operation (anatomische, möglichst parenchymerhaltende Resektion mit systematischer mediastinaler Lymphdissektion)

Adjuvante Chemotherapie mit 4-6 Kursen einer Kombination aus Cisplatin/Carboplatin und Etoposid

Prophylaktische Schädelbestrahlung nach abgeschlossener Chemotherapie

Bei postoperativen Nachweises eines N2 oder T3 Stadiums kombinierte Radiochemotherapie

##### Funktionell nicht operabel:

Kombinierte simultane Radiochemotherapie mit Cisplatin und Etoposid

"Prophylaktische" Schädelbestrahlung nach abgeschlossener Chemotherapie

#### 4.2.1.2. Limited disease, TNM Stadium T1-4 N1-3 M0:

##### Guter klinischer Allgemeinzustand:

Kombinierte simultane Radiochemotherapie mit einer Kombination aus Cisplatin und Etoposid.

Prophylaktische Schädelbestrahlung nach abgeschlossener Chemotherapie und kompletter Remission

##### Eingeschränkter klinischer Allgemeinzustand:

Kombinierte sequentielle Radiochemotherapie mit einer Kombination aus Cisplatin und Etoposid

Chemotherapie mit Cisplatin oder Carboplatin kombiniert mit Etoposid

Alternativen z.B. bei Kontraindikationen gegen Cisplatin sind platinfreie Therapien, z.B. Adriamycin, Cyclophosphamid, Etoposid (ACE Schema) oder Adriamycin, Cyclophosphamid, Vincristin (ACO Schema)

"Prophylaktische" Schädelbestrahlung nach abgeschlossener Chemotherapie und kompletter Remission

#### **4.2.1.3. Extensive Disease, TNM Stadium T1-4 N1-3 M1**

Palliative Chemotherapie

Standardtherapie ist eine Platin-haltige Kombination mit Cisplatin oder Carboplatin und Etoposid in Kombination mit Atezolizumab oder Durvalumab.

Alternativen sind platinfreie Therapien, z.B. Adriamycin, Cyclophosphamid, Etoposid (ACE Schema) oder Adriamycin, Cyclophosphamid, Vincristin (ACO Schema)

#### **4.2.2. Second line Therapie**

Bei Rezidiv nach erfolgreicher First-line-Therapie oder bei refraktärer Tumorkrankheit sollte die Indikation zu einer Second-line-Therapie geprüft werden. Zugelassene Substanzen in dieser Situation ist derzeit Topotecan als Monotherapie.

Bei einem Rezidiv nach mehr als 3 bis 6 Monate nach abgeschlossener First line Therapie: Erwägung einer Wiederholung der first line Therapie.

Dabei sollte die Gabe von Cisplatin vermieden werden und stattdessen Carboplatin zur Anwendung kommen.

Als palliative Behandlungsmöglichkeiten stehen außerdem z.B. zur Verfügung:

- Bronchologische Interventionen
- Palliative Radiotherapie (Filiae, Primärtumor bei lokalen Problemen)
- Pleurodeseverfahren
- Schmerztherapie
- Vene Cava Stent bei oberer Einflusstauung

### **4.3. Pleuramesotheliom**

#### **4.3.1. Stadium I, II und III (T3N0):**

Patienten in gutem Allgemeinzustand und mit histologischem epitheloiden Typ, mit Wunsch nach intensiver/aggressiver Therapie, sollte nach interdisziplinärer Begutachtung ein multimodales Therapiekonzept angeboten werden.

Der Lymphknotenstatus sollte prätherapeutisch mediastinoskopisch gesichert werden, wenn eine operative Therapie geplant ist.

Dieses besteht aus:

- OP (erweiterte Pleuropneumektomie (= sog. P3D) oder Dekortikation/Pleurektomie)
- Immuntherapie oder Chemotherapie (neoadjuvant oder adjuvant)
- Strahlentherapie (adjuvant, fakultativ nicht nach Dekortikation/Pleurektomie)

#### **4.3.2. nicht-operable Stadien/Patienten:**

Indikation zur palliativen Immuntherapie mit Nivolumab und Ipilimumab. Alternativ oder als Folgetherapie Chemotherapie mit Pemetrexed und Cisplatin (ggf. Carboplatin).

Weitere Folgetherapien: entweder erneuter Einsatz von Pemetrexed als Monotherapie oder Wechsel des Zytostatikums (z.B. Gemcitabin, Vinorelbin).

Weitere palliative Therapiemaßnahmen:

- Pleurodeseverfahren
- Strahlentherapie (insb. Bestrahlung der Stichkanäle, OP-Narben, ...)
- Schmerz-, Sauerstoff- und Ernährungstherapie



## Anhang: Standards LTZ Nürnberg zytostatische systemische Erstlinientherapie NSCLC

1. Adjuvante Chemotherapie
  - a. Bei Adenokarzinomen Cisplatin/Pemetrexed über 4 Kurse
  - b. Alle anderen NSCLC Cisplatin/Vinorelbin über 4 Kurse
  - c. Bei Kontraindikationen (z.B. Niereninsuffizienz, Polyneuropathie, Schwerhörigkeit) für Cisplatin nach Rücksprache Carboplatin
2. Neoadjuvante Chemotherapie
  - a. Bei Adenokarzinomen Cisplatin/Pemetrexed
  - b. Alle anderen NSCLC Cisplatin/Vinorelbin oder Gemcitabin
  - c. Bei Kontraindikationen (z.B. Niereninsuffizienz, Polyneuropathie, Schwerhörigkeit, Komorbiditäten, Alter) für Cisplatin nach Rücksprache Carboplatin
  - d. Im LTB Festlegung auf Anzahl der Kurse:
    - i. z.B. 3 Kurse bei resektabler N2 Situation
    - ii. z.B. 2 Kurse bei grenzwertig resektabler Situation und Option einer definitiven RCT
3. Neoadjuvante Radiochemotherapie
  - a. Alle Histologien: Cisplatin/Etoposid/Radiatio Schema
  - b. Bei Kontraindikationen (Niereninsuffizienz, Polyneuropathie, Schwerhörigkeit) für Cisplatin nach Rücksprache Carboplatin/Vinorelbin/Radiatio Schema
4. Definitive kombinierte Radiochemotherapie
  - a. Sequentielle Radiochemotherapie (Sequenz Chemotherapie – Strahlentherapie)
    - i. Bei Adenokarzinomen Carboplatin/Pemetrexed über 3 Kurse
    - ii. Alle anderen NSCLC Carboplatin/Vinorelbin oder Gemcitabin über 3 Kurse
  - b. Simultane Radiochemotherapie
    - i. Alle Histologien Cisplatin/Etoposid/Radiatio Schema
    - ii. Bei Kontraindikationen (Niereninsuffizienz, Polyneuropathie, Schwerhörigkeit) für Cisplatin nach Rücksprache Carboplatin/Vinorelbin/Radiatio Schema
  - c. Bei PDL1 $\geq$ 1 % adjuvante Immuntherapie mit Durvalumab über ein Jahr im Anschluß an die Radiochemotherapie. Beginn möglichst innerhalb von 2 – 4 Wochen.
5. Palliative Chemotherapie
  - a. PDL1 0 – 50% Adenokarzinom
    - i. Carboplatin/Pemetrexed/Pembrolizumab über 4 Kurse mit anschließender Pemetrexed/Pembrolizumab Erhaltungstherapie
    - ii. Alternative bei z.B. KI für Pemetrexed: Carboplatin/(Nab-) Paclitaxel/Atezolizumab über 4 Kurse mit Atezolizumab Erhaltungstherapie
    - iii. Insbesondere bei EGFR mutierten Patienten oder Lebermetastasen in Einzelfällen nach Rücksprache Carboplatin/Paclitaxel/Bevazizumab/Atezolizumab über 4 Kurse mit anschließender Bevazizumab/Atezolizumab Erhaltungstherapie
  - b. PDL1 0 – 50% Plattenepithelkarzinom

- i. Carboplatin/(Nab-)Paclitaxel/Pembrolizumab über 4 Kurse mit anschließender Pembrolizumab Erhaltungstherapie
- c. PDL1 0 – 50% NOS
  - i. Carboplatin/(Nab-)Paclitaxel/Pembrolizumab über 4 Kurse mit anschließender Pembrolizumab Erhaltungstherapie
- d. NSCLC PDL1 > 50% (IC>10)
  - i. Pembrolizumab, Atezolizumab (IC>10, PD-L1 < 50%), Cemiplimab (auch bei UICC III bei Inoperabilität und keine Option einer kombinierten RCT) mono
  - ii. Bei hoher Tumorlast nach Rücksprache Schemata wie bei PDL1 0 – 50%

## **Standards LTZ Nürnberg zytostatische systemische Erstlinientherapie SCLC**

### **Limited disease**

- 1. Definitive kombinierte Radiochemotherapie
  - e. Sequentielle Radiochemotherapie (Sequenz Chemotherapie – Strahlentherapie)
    - i. Carboplatin/Etoposid über 2 Kurse, dann Evaluation thorakale Strahlentherapie. Nach Abschluß RT 2 weitere Kurse Carboplatin/Etoposid
  - f. Simultane Radiochemotherapie
    - i. Cisplatin/Etoposid/Radiatio Schema
    - ii. Ergänzung um 2 Kurse Carboplatin/Etoposid
    - iii. Bei Kontraindikationen (Niereninsuffizienz, Polyneuropathie, Schwerhörigkeit) für Cisplatin nach Rücksprache Carboplatin/Etoposid/Radiatio Schema

### **Extensive disease**

- 1. Carboplatin/Etoposid/Atezolizumab über 4 Kurse mit Atezolizumab Erhaltungstherapie
- 2. Alternative: Carboplatin/Etoposid/Durvalumab über 4 Kurse mit Durvalumab Erhaltungstherapie (prinzipiell Kombination mit Cisplatin möglich)

**Weitere Grundsätze:**

- Während der simultanen Strahlentherapie des Achsenskeletts, noch keine Zugabe der Immuntherapie
- Erst nach Kenntnis der Ergebnisse der Mutationsanalysen Hinzugabe der Immuntherapie. Bei Nachweis einer therapierbaren Mutation/Translokation Umsetzen auf eine orale Therapie.
- Alternativ kann auch Paclitaxel statt Nab-Paclitaxel eingesetzt werden.